


# クロストリディオイデス・ディフィシル感染症 (*Clostridioides difficile* infection) : CDI とは どんな感染症？



*Clostridioides difficile* (*C. difficile*)  
クロストリディオイデス・ディフィシル

## ポイント・ボックス

CDI は、*Clostridioides difficile* (クロストリディオイデス・ディフィシル) による、消化管の感染症である。

CDI は、抗菌薬使用などにより消化管の微生物叢環境（マイクロバイーム）のバランスが崩れた際に、下痢症や腸炎として発症する。

下痢などの消化管症状がなく、*C. difficile* を消化管に保有する場合がある。

CDI は医療関連感染として重要で、医療施設や高齢者施設において、しばしば施設内アウトブレイクが発生する。

CDI は再発することが多い。

抗菌薬や制酸薬の適正使用は、CDI 発症リスクの低減として効果がある。

## ミニ・メモ

*C. difficile* は、細菌で、芽胞（がほう）のかたちになるとアルコールなどの消毒薬に耐性である。

*C. difficile* は、CDI 患者や *C. difficile* 消化管保有者の便とともに排泄され、医療関係者の手指を含めた医療環境が汚染されて、複数の患者さんへ伝播される。

CDI のリスク因子としては、抗菌薬使用歴、加齢、入院歴、基礎疾患などがある。

CDI 症状回復後、マイクロバイオームの回復に 2～3 か月かかるケースもあるため、その間は再発しやすい。

CDI は高齢者での罹患が多いが、2 歳以上のこどもでも発症する。

入院歴なく発症する「市中感染」も稀ではない。



**Q.** どのような患者さんで CDI を疑ったらいいのでしょうか？

**A.** 下痢・腹痛などの消化管症状があり、他に明らかな下痢の原因が認められない患者さんにおいて疑います。下痢・腸炎の発症 3 か月以内の抗菌薬使用歴、3 か月以内の入院歴、加齢、基礎疾患の有無などがリスク因子です。

---

**Q.** 抗菌薬使用に伴う下痢症は、すべて CDI ではないのでしょうか？

**A.** 抗菌薬使用に関連する下痢症では、*C. difficile* が原因ではないケースも多いです。CDI では、バンコマイシンやフィダキソマイシンなどの抗菌薬治療が有効であること、CDI は医療関連感染で問題になり感染対策が必要であることから、きちんと診断することが重要です。

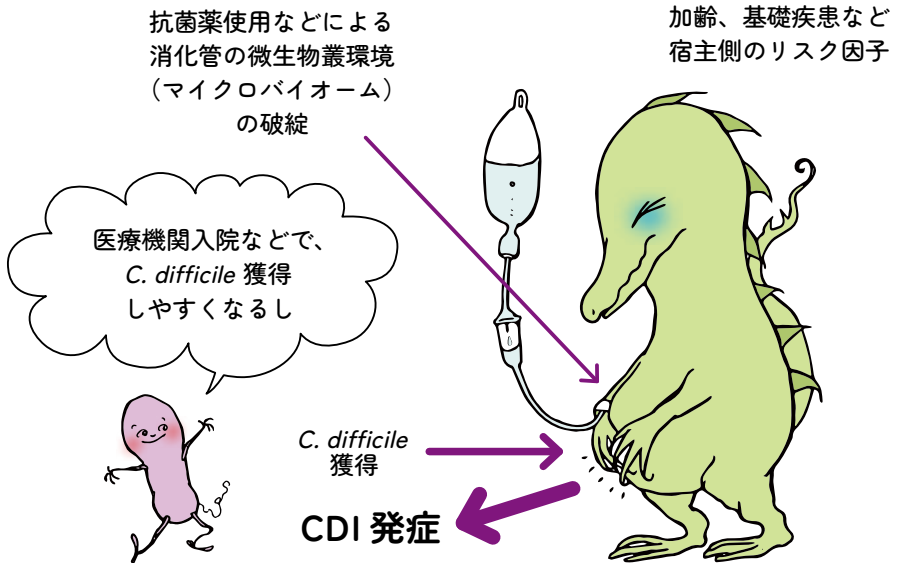
---

**Q.** 内視鏡検査で大腸粘膜に偽膜を認めれば、CDI と診断できますか？

**A.** 内視鏡検査、外科手術、剖検などで、病理学的に偽膜性大腸炎と診断されれば、細菌学的検査を行わなくても CDI と診断されます。反対に、内視鏡検査などで偽膜形成が認められないから CDI ではないという診断はできません。

**Q.** 患者 A さんは、入院1週間後に下痢症状を認めました。現在は、点滴も内服も抗菌薬の使用はないので、CDI は疑わなくていいですか？

**A.** 抗菌薬終了後3か月間は CDI 発症リスクが高いというデータがあります。発症2～3か月前までさかのぼって、抗菌薬使用歴などの消化管の微生物叢環境（マイクロバイーム）のバランスを崩す原因がなかったか調べましょう。



**Q.** 患者 A さんは、CDI と診断されバンコマイシン内服治療で回復しました。回復1か月後に、また下痢を認めて検査をしたところ、CDI と診断されました。バンコマイシンが効かなかったのでしょうか？

**A.** CDI は、消化管の微生物叢環境（マイクロバイオーーム）に関連した疾患です。CDI 罹患後、治療によって症状が回復しても、いちどバランスが崩れたマイクロバイオーームが回復するのに、場合によっては2～3か月かかり、この間は再発しやすいです。

---

**Q.** 小児病棟入院中の生後5か月のBちゃんが下痢をしたので、便の検査をしたところ、*C. difficile* 毒素（トキシン）陽性でした。バンコマイシン内服を開始していいのでしょうか？

**A.** 2歳未満のこどもの下痢・腸炎の原因としては、CDI 以外の疾患を考えましょう。つまり、検査をすること自体が必要ありません。

---

**Q.** 小児がんのため、抗腫瘍薬および抗菌薬による治療を受けている7歳のCさんに、腹痛と下痢を認めました。お子さんなので、CDI は疑わなくていいのでしょうか？

**A.** 2歳以上のこどもでは、下痢・腹痛の原因のひとつとして、CDI を疑わなくてはいけません。